

Brown E. M. 2022

# CASO CLINICO (3)

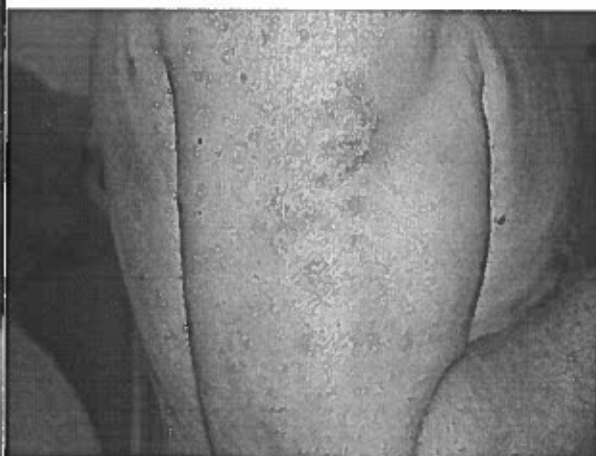
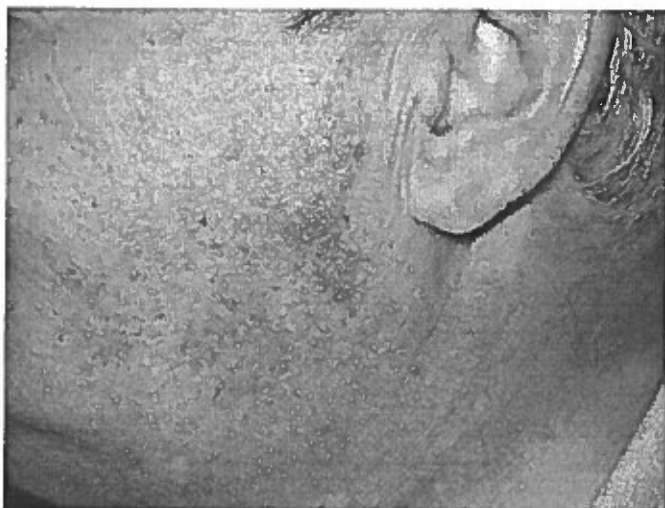
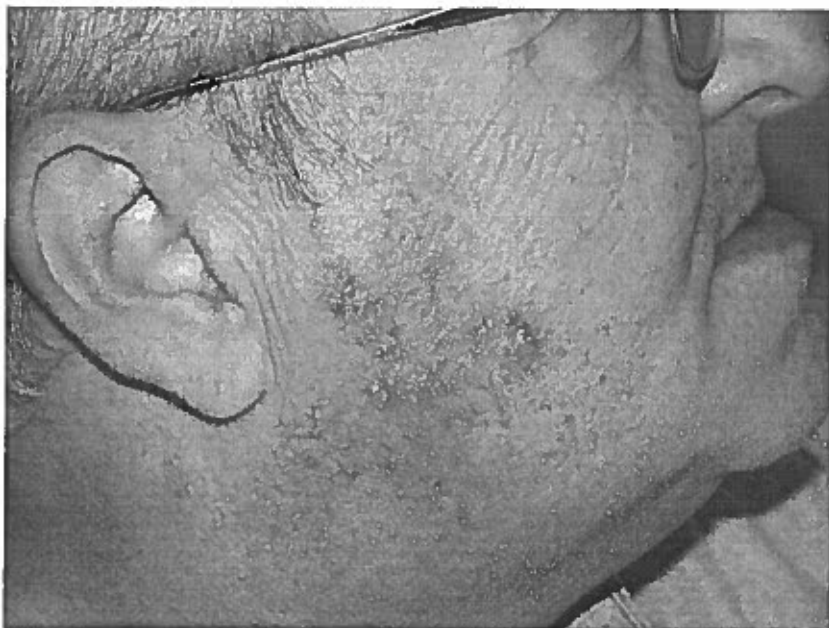- Uomo di 73 aa.
- Da circa 10 anni riferisce la comparsa di lesioni eritemato/squamose del volto e degli arti superiori che si accompagnano a prurito e che tendono a migliorare con l'applicazione di uno steroide locale ma tendono a peggiorare con l'esposizione solare

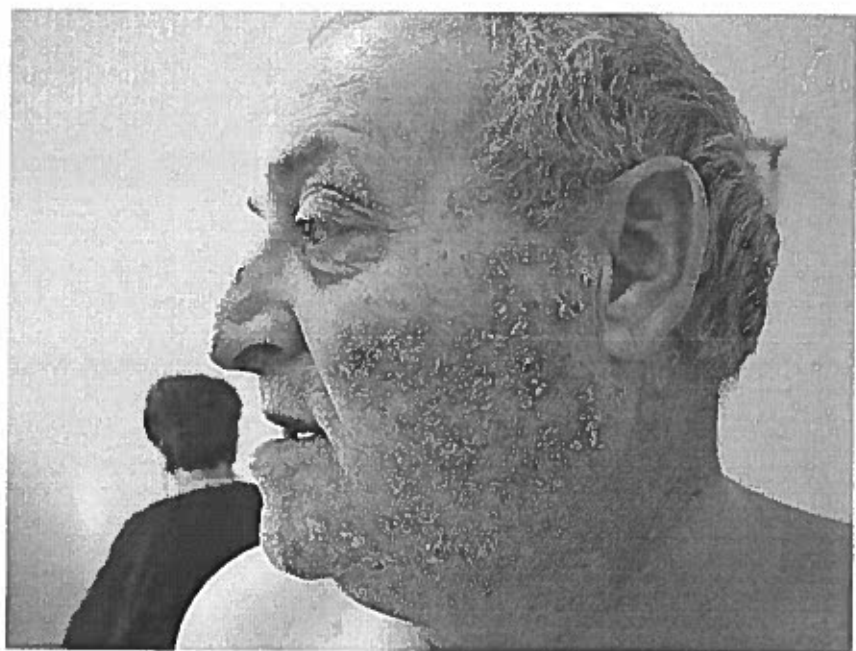
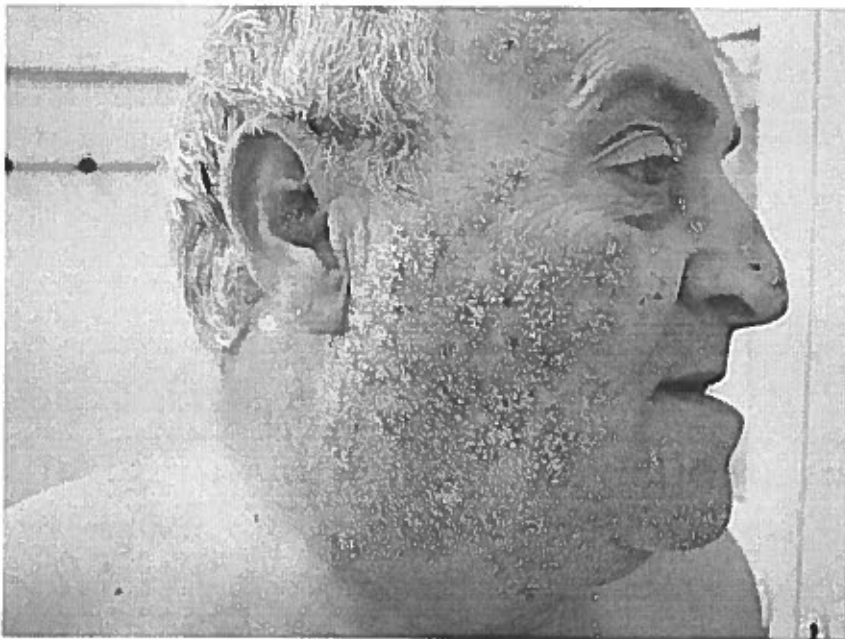
*Tra le patologie di rilievo:*

- diabete mellito e ipertensione arteriosa trattata con idroclorotiazide e ipercolesterolemia da circa 20 anni.

# Immagini cliniche



## Immagini cliniche dopo esposizione solare



il candidato evidenzi gli esami ematochimici e strumentali da eseguire per una corretta diagnosi. Proponga la terapia a suo avviso migliore per il caso esponendone le motivazioni.